Sistema Esquelético

É definido como agrupamento de ossos e cartilagens que se unem para proteger os órgãos e contribui para sua movimentação e sustentação;

Funções:

- Sustentação;
- Proteção;
- Movimento
- Armazenamento de minerais;
- Hematopoese (formação e desenvolvimento das células sanguíneas);

Classificação dos Ossos:

- Ossos longos (o comprimento se destaca sobre a altura);
- Ossos curtos (possuem as três dimensões mais ou menos iguais, e são encontrados apenas no tornozelo e no punho);
- Ossos chatos (são largos, compridos e finos);
- Ossos irregulares (possuem formas diversas);
- Ossos sesamóides (fornecem apoio extra à ligamentos ou tendões, e reduzem a pressão sobre os tecidos restantes);
- Ossos alongados (são longos, porém achatados);
- Ossos pneumáticos (sua cavidade é cheia de ar, e são revestidos por uma mucosa);

Estrutura do Osso:

- Periósteo (responsável pelo crescimento do osso);
- Cavidade medular (local no interior da diáfase, composta por medula amarela);
- Medula óssea (vermelha, encontrada dentro das cavidades porosas do osso esponjoso);

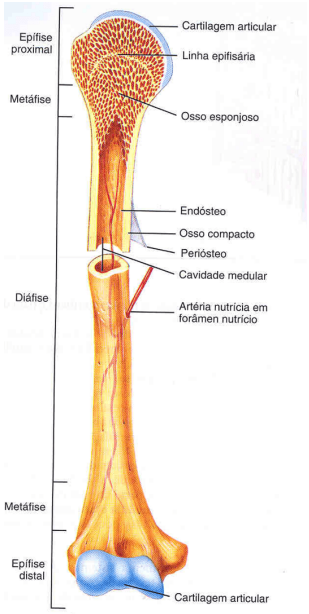

(a) Úmero (osso do braço) parcialmente seccionado

- Endósteo (revestimento da cavidade medular, consiste em uma fina camada do tecido conjutivo);

Células Ósseas:

- Osteogênicas (em contato com o Endósteo e o periósteo);
- Osteoblastos (formadoras de ossos que sintetizam, e respondem a calmas como fraturas);
- Osteócitos (secretam enzimas e influencia no conteúdo mineral ósseo, mantendo o tecido saudável);
- Osteosclastos (multinucleadas que atuam na composição e na reabsorção de tecidos ósseos, e liberam cálcio, magnésio e outros minerais para o sangue);

Tecidos Ósseos:

- compacto (forma a camada externa do osso, muito duro e denso);
- esponjoso (localizado profundamente no tecido ósseo compacto, bastante poroso e vascularizados);

Divisão do esqueleto:

Esqueleto apendicular — Esqueleto axial

Axial:

- Crânio (garantem principalmente, a proteção do encéfalo);
- Osso hioide (não possuem articulação localizada entre a mandíbula e a laringe);
- Vértebras (garantem a proteção da medula espinhal);
- Costelas (apresentam formato de arco);
- Esterno (localizada na parte anterior do tórax);

Apendicular:

- **Membros superiores** (são constituídos pelo úmero, unha e rádio, carpos, metacarpos e falanges);
- **Cintura escapular** (é constituída pela clavícula e pela escápula);
- **Membros inferiores** (são constituídos pelo fêmur, tíbia e fíbula, patela, tarsos, metatarsos e falanges);
- **Cintura pélvica** (é constituída pelos ossos do quadril);